1908

Über einen Fall von traumatischem perilienalem Hämatom mit anschliessendem Ileus.

Inaugural-Dissertation

zur

Erlangung der Doktorwürde

der

hohen medizinischen Fakultät

der

K. B. Friedrich-Alexanders-Universität Erlangen

vorgelegt von

Karl Richter

aus Fürth.

Tag der mündlichen Prüfung: 16. Dezember 1908.

Erlangen.

K. B. Hof- und Universitäts-Buchdruckerei von Junge & Sohn.

1908.

Gedruckt mit Genehmigung der hohen medizinischen Fakultät der Universität Erlangen.

Referent: Herr Professor Dr. Hauser.

Dekan: Herr Professor Dr. Heim.

Meinen lieben Eltern

in Dankbarkeit

gewidmet.

Literatur.

1. v. Angerer, Bauchkontusionen (Verhandlungen der deutsch. Gesellschaft für Chirurgie, II. Bd. p. 482ff.).
2. Beck, Subkutane Milzruptur (Münchner med. Wochenschrift 1897, Nr. 47).
3. Berger, Die Verletzungen der Milz und ihre chir. Behandlung (Archiv für klin. Chirurgie, Bd. 68, 1902).
4. Bergmann, Bruns Handbuch der prakt. Chirurgie.
5. Braun (M. med. W. 1903).
6. Chavier 1902. Kyste hématique de la rate. Le bulletin médical 1901. 16. I. p. 24.
7. Cohn, Über subkut. Milzruptur (M. med. W. 1900).
8. Eichel, Über subkut. traumat. Blutungen (ibid. 1901).
9. Edler, Die traumat. Verletzungen der parenchymat. Unterleibsorgane (Arch. für klin. Chir. Bd. 34, 1837).
10. Heintzius (ibid. Bd. 72, 1904).
11. Kaufmann, Ed. Lehrb. der spez. path. Anatomie.
12. König, Die Kontusionen des Unterleibes (Lehrb. der spez. Chirurgie, II. Bd., 1899).
13. v. Kolb, Über einen Fall von subkut. Milzruptur mit Spontanheilung (Deutsch. militärärztl. Zeitschr. 1901).
14. Krappel, Über Milzexstirpation wegen subkut. Zerreißung des Organs (Deutsche med. Wochenschr.).
15. Kreuter, Über die Gefährdung des Coecums durch Blähung beim Dickdarmverschluß (M. med. W. 1904).
16. Litten, Krankheiten der Milz (Beitr. zur klin. Chirurgie, Bd. 41, 1903).
17. Madlener, Über Milzexstirpation nach subkut. traumat. Milzrupt. (M. med. W. 1899).

18. Moty, Du traitement des contusions de l'abdomen par coup de pied de cheval (Arch. de médicine et pharm. militaire 1901).
19. Neck, Subkutane Zerreißung der normalen Milz u. ihre chir. Behandlung (M. med. W. 1905).
20. Riegner (Berliner klin. Wochenschr. 1893, Nr. 8).
21. Roestel, Zur Kasuistik der Unterleibsorgane durch stumpfe Gewalt (Deutsche Zeitschr. für Chir., Bd. 54, 1899).
22. Schmaus, H. Grundr. der path. Anatomie.
23. Trapp, Subkap. Hämatom, Greifswald 1895.
24. Trendelenburg, Über Milzrupturen (Deutsch. med. Wochenschrift 1899).
25. Wilms, Ileus.

Seit Einführung der modernen Wundbehandlung haben die Kenntnisse über Pathologie und Therapie der subkutanen Milzverletzungen, gestützt auf eine Reihe von Beobachtungen, eine wesentliche Erweiterung erfahren.

Wenn auch die Milz infolge ihrer Kleinheit und des Schutzes, den ihr die Rippen gewähren, sowie ihrer größeren Beweglichkeit im allgemeinen Verletzungen weniger ausgesetzt ist im Vergleich zu anderen parenchymatösen Organen des Leibes, wie Leber und Nieren, so finden wir doch nach einer Zusammenstellung von Berger gegen 300 Fälle von subkutanen Verletzungen der Milz in der Literatur veröffentlicht. In einem relativ großen Prozentsatz der Fälle jedoch lag eine pathologische Veränderung der Milz vor, wodurch allerdings eine gewisse lokale Disposition zu Verletzungen geschaffen war.

Denn einmal war die Milz infolge von chronisch entzündlichen Prozessen bedeutend vergrößert und trat über den schützenden Rippenbogen heraus, sodann aber war das Gewebe je nach dem Grade der Entzündung für Läsionen leichter prädisponiert.

Außerdem aber sind es noch besonders disponierende Momente, welche bei diesen akuten und chronischen Milzanschwellungen eine größere oder geringere Läsion des Organs hervorrufen können. Es pflegen nämlich perisplenitische Veränderungen aufzutreten,

die zur Verdickung der Kapsel und Verlötung mit den Nachbarorganen führen. Eine gleichmäßige Verdickung wird allerdings unter Umständen vor dem Einreißen schützen können, indem sie dem sich aufblähenden Parenchym einen vermehrten Widerstand entgegensetzt; andererseits aber büßt die Kapsel mit diesen entzündlichen Prozessen auch wieder ihre Elastizität ein; so ist es denkbar, daß in manchen Fällen bei sehr schneller Volumzunahme des Organs gerade die verdichtete Kapsel eher und leichter berstet als die normal beschaffene. Weiter muß die Milz offenbar durch Verlötungen mit der Umgebung und dadurch verminderter Beweglichkeit an ihrer Fähigkeit einbüßen, einem einseitig auf sie wirkenden Drucke oder Zuge auszuweichen oder nachzugeben. Dies wird sich besonders geltend machen, wenn der Druck oder Zug von demjenigen Organe ausgeht, mit welchem sie verwachsen ist, also z. B. vom Magen oder Zwerchfell. Ein einfaches Sichstrecken oder -recken wird dann sehr oft schon genügen, um leichtere oder schwerere Verletzungen an dem Organe hervorzurufen.

Die letztgenannten Momente müssen auch bei einer sonst gesunden Milz in Betracht gezogen werden, in deren Umgebung sich cirkumskripte Peritonitis entwickelte, die allmählig zur Verlötung des Organs mit ihrer Nachbarschaft führte. So wird hier ebenfalls durch die mehr oder minder starken Verwachsungen die Beweglichkeit in hohem Grade eingeschränkt sein und die Milz, da sie nicht auszuweichen vermag, direkten oder indirekten Insulten durch ihre förmliche Fixation wenig Trotz bieten können.

Aber nicht allein das Milzgewebe und die sie umgebende Hülle sind nur der Gefahr ausgesetzt,

durch äußere Gewalteinwirkungen verletzt zu werden, auch die sie ernährenden Gefäße, die Arterien und Venen können ganz besonders durch irgendwelche pathologischen Veränderungen ihrer Wandungen zur Zerreißung oder Berstung in hohem Maße disponiert sein.

Hierher gehören die verschiedenen Degenerations- und Entzündungsprozesse, die Arteriosklerose und die Aneurysmen.

Wenn nun auch, wie bereits oben erwähnt, in den letzten Jahren und zwar ganz besonders durch die fast nichts mehr scheuenden Eingriffe des Chirurgen unsere Kenntnisse über die subkutanen traumatischen Verletzungen der Milz auf klinischem und pathologischem Gebiete um ein Bedeutendes erweitert wurden, wenn auch die Autopsia in vivo unsere Erfahrungen um vieles neue bereichert hat, so gibt es doch noch manches, was erst dem Pathologen zu Gesichte kommt, der dann erst Klärung und Licht in eine Sache bringt, die dem Kliniker sehr dunkel bleiben mußte.

Es sei nun hier ein Fall von Milzzerreißung mitgeteilt, welcher sowohl in seinem klinischen Verlaufe als auch nach seinem pathologischen Befunde besonderes Interesse verdient.

Was die Vorgeschichte der Krankheit des Verstorbenen betrifft, so konnte ich mit vieler Mühe nur sehr wenig ermitteln. Jedoch finden sich in der wenn auch unvollkommenen Anamnese einige wichtige Daten, die zur Aufklärung und zum Verständnis des Folgenden von großer Bedeutung sind.

Anamnese.

N. N., 42 Jahre alt, Schlossermeister, litt seit Jahren an häufigen Katarrhen, wodurch ein leichtes Emphysem entstand.

Im Frühjahr 1906 erkrankte Patient an einer beiderseitigen Pleuritis exsudativa, die von zeitweise auftretender heftiger Herzschwäche gefolgt war. Obwohl der ihn behandelnde Arzt auf dessen Exitus vorbereitet war, erholte sich Patient nach der öfters vorgenommenen Punktion der Pleura ganz gut und wurde nach einem Monat als gebessert aus der Behandlung entlassen. Im Sommer 1906 nun will Patient, als er im Gebirge weilte, einmal ausgeglitten — jedoch nicht gerade gefallen sein. Patient hatte im Anschluß an diese unglückliche Bewegung momentan absolut keine Beschwerden schwererer oder leichterer Art, denn er setzte ungehindert seine Tour fort — auch in den nächsten Tagen und Wochen stellte sich nichts Bemerkenswertes ein. Jedoch will er seit jener Zeit immer etwas Schmerzen in der linken Seite — in der Gegend der Milz — gehabt haben; auch sei ihm seit jener Zeit aufgefallen, daß sein Leib immer stärker wurde. — Erst im Dezember 1906 ließ Patient wegen seines starken Leibes und seiner sehr beeinträchtigten, trägen Verdauung seinen Arzt rufen. Derselbe fand neben dem starken Meteorismus eine eingeklemmte Hernie — ob rechts oder links vermag er nicht mehr anzugeben — die er damals reponierte. Gleichwohl ließ der Meteorismus nicht nach; schließlich fand sich auch bei wiederholter Untersuchung direkt unter dem linken Rippenbogen eine ausgesprochene Dämpfung, welche sich als ovaler Tumor abtasten ließ.

Der behandelnde Arzt machte damals im Dezember die Angehörigen auf den Tumor aufmerksam und stellte, da er ihn für einen malignen Tumor hielt, die Prognose auf das Ungünstigste. Auf ein Klysma wurde ein Stuhl entleert, der Meteorismus ließ zwar ein wenig nach, trat jedoch bald wieder auf, ebenso die träge Stuhlentleerung.

Nachdem der Arzt den Patienten vom Februar bis Juni nicht mehr gesehen hatte, wurde er ungefähr am 20. Juli wegen hochgradigen Meteorismus und Erbrechens wieder gerufen. Der Meteorismus war so stark, daß von dem oben erwähnten Tumor nichts mehr zu fühlen war. Da es sich nur um Ileus handeln konnte, riet der Arzt unbedingt zur Operation, die aber auf das Entschiedenste abgelehnt wurde. Unter obigen schweren Erscheinungen des Ileus brachte Patient noch einige Tage in seiner Heimat zu und ließ sich erst von Herrn Oberarzt Dr. Kreuter bewegen, zum Zweck der Operation nach Erlangen zu fahren.

Nachdem Patient am 25. Juli 1907 in der chirurgischen Klinik in einem schon ganz somnolenten Zustand ankam, verstarb er nach kaum 24stündigem Aufenthalt in derselben. Da Patient, wie schon gesagt, ganz somnolent war, konnte ein status praesens gar nicht aufgenommen werden. Eine kurz vor dem Exitus vorgenommene Magen- und Darmspülung blieb insofern erfolglos, als kein Inhalt zu bekommen war.

Die Diagnose von Seite der chirurgischen Klinik lautete, wie folgt:

Chronischer Ileus — Mors subitanea — Darmkarzinom — Pleuritis exsudativa sinistra.

Die Obduktion (Sektions-Nr. 201), welche am

26. Juli 1907 ausgeführt wurde, ergab im wesentlichen folgenden Befund (Privatdozent Dr. Merkel):

Mittelgroße, männliche Leiche in mäßig gutem Ernährungszustand; Muskulatur noch ziemlich gut ausgebildet; Knochenbau grazil. Unterhaut-Fettgewebe leidlich entwickelt.

Haut blaß, leicht ikterisch; Schleimhäute leicht anämisch und ebenfalls etwas ikterisch; Pupillen gleichweit; Hornhaut leicht getrübt, Bulbi kollabiert.

Am linken Vorderarm und Handrücken mehrere Tätowierungen. Abdomen enorm aufgetrieben, fühlt sich steinhart gespannt an.

Bauchhöhle.

Bei vorsichtiger Durchtrennung der mäßig fettreichen Bauchdecken zeigt sich das parietale Blatt des Peritoneums mit den Bauchorganen total fibrinös verklebt. Die höher gelegenen Partien der Bauchorgane weisen zum Teil bereits eine Organisation dieser Verklebung auf.

Das Netz ist mit den Darmschlingen völlig verklebt, ein Zipfel desselben ausgezogen und hinter der Symphyse fixiert.

Der größte Teil des Abdomens wird von dem mächtig geblähten Dickdarm eingenommen und zwar in der oberen Hälfte von dem fast oberschenkeldicken Colon transversum. In der rechten Unterbauchgegend liegt zu einer fast mannskopfgroßen Cyste gebläht und fest mit der vorderen Bauchwand verklebt das Coecum vor.

Bei vorsichtiger Ablösung der Bauchdecken an dieser Stelle quillt da und dort aus Perforationsstellen (des Coecums) gelbbrauner Kot hervor.

Die ganze Serosaoberfläche des Coecums ist enorm injiziert und mit zahlreichen Blutungen versehen.

Bei genauer Inspektion zeigt sich die Oberfläche übersät mit größeren und kleineren braungelblich durchschimmernden Stellen, die eben vor der Perforation zu stehen scheinen.

An der nach rechts außen gekehrten Seite finden sich bereits mehrere stecknadelkopf- bis erbsengroße Perforationsöffnungen; ganz besonders zahlreiche vor der Perforation gelegene Stellen finden sich jedoch mehr nach links zu in der Mittellinie.

Am oberen Ende des Coecums sind die siebförmig angelegten Dehnungsgeschwüre perforiert, die Perforationsstellen durch das Netz gedeckt. Nach links zu ist eine größere Perforationsstelle durch den angelagerten Dünndarm geschützt.

Beim Ablösungsversuch quellen die Kotmassen aus dem Darmrohr hervor.

Auch die Dünndarmschlingen sind enorm gebläht, die Serosa sehr stark injiziert (hyperämisch). Die einzelnen Partien sind fibrinös miteinander verklebt.

Die Leber zeigt gleichfalls ausgedehnte Verwachsungen mit dem Zwerchfell, ist sonst von normaler Form und Größe. Auf dem Durchschnitt Läppchenzeichnung ziemlich deutlich. Die Lebersubstanz ist mäßig blutreich, enthält Fett — Messerklinge beschlägt sich — deutliche Muskatnußzeichnung.

In der Gallenblase reichlich fadenziehende gelblichgrüne eingedickte Galle; Schleimhaut sammetartig, sonst ohne Befund.

Milz: Bei der Absicht, die Milz freizulegen, findet sich dieselbe von der Zwerchfellkuppe median und nach vorne abgedrängt. Sie ist sehr platt gedrückt

und es findet sich zwischen ihr und der Zwerchfellkuppe ein flaches, zweifaustgroßes abgeschlossenes Blutgerinnsel.

Dasselbe hat also seine Lage zwischen der seitlichen Thoraxwand, dem Zwerchfell und der Außenfläche der Milz.

Ein Zusammenhang dieses Blutkoagulums mit einem Gefäßrohr ist nicht nachzuweisen.

Das Milz und Blutkoagulum umgebende Gewebe, welches nach der Mitte zu an den Magenfundus, nach links und unten an die linke Niere angrenzt, ist ein aus schwielig schwartigem Narbengewebe bestehendes Bett. Infolge seiner Schrumpfung hat dieses die Flexura coli sinistra derart nach hinten und oben gezogen, daß hier eine spitzwinklige, durch Narbenzug bedingte Stenosierung der Flexura coli sinistra zustande kam.

Die Milz ist etwas vergrößert, von schlaffer Konsistenz; Pulpa von grauroter Farbe; Parenchym mäßig blutreich; Kapsel mäßig verdickt.

Der Dickdarm vom Anus bis zur Flexura coli sinistra ist mit breiigen gelben Kotmassen gefüllt; das Lumen nur wenig erweitert. Schleimhaut grau, mißfarbig.

Von der Stenose an beginnt eine rasch ganz exzessiv sich steigernde Dilatation des Querkolons. Die Schleimhaut zeigt schon vor der Flexura coli dextra flächenhafte dysenterische Prozesse, Dehnungsgeschwüre und phlegmonöse Einschmelzungen in der Submukosa.

Nach dem Coecum zu wird die Dehnung ganz exzessiv und im Coecum treten dann die schon äußerlich durch die Serosa durchschimmernden Dehnungs-

geschwüre auf, so daß hier die Schleimhaut ein ganz siebförmiges Aussehen zeigt.

Daneben finden sich die oben bereits bei der Eröffnung konstatierten Perforationsöffnungen, deren Ränder fetzig erscheinen. Das ganze Coecum enthält enorme Mengen von breiigem dickflüssigem goldgelben Kot.

Im ganzen Dünndarm findet sich nur wenig gallig verfärbter, dünnflüssiger Inhalt.

Schleimhaut ohne pathologischen Befund.

Magen: ziemlich klein; Schleimhaut zeigt schwarzrote Verfärbung und sehr stark ausgeprägte Faltenbildung.

Nebenniere zeigt links gleichmäßige Verteilung von Rinde und Mark; sonst ohne pathologischen Befund.

Niere links entsprechend groß, von normaler Form und weicher Konsistenz. Auf dem Durchschnitt Substanz der Niere über die Schnittfläche stark vorquellend, Parenchym ziemlich blutreich, zeigt ein trübes Aussehen, wie gekocht; Pyramiden ziemlich stark injiziert; Kapsel leicht abziehbar, kein Substanzverlust zu bemerken. Nierenbecken normal weit, Schleimhäute glatt, spiegelnd, vielleicht etwas stärker injiziert. Rechte Nebenniere und Niere zeigen im wesentlichen den gleichen Befund wie links.

Die Ureteren sind beiderseits nicht erweitert.

Blase enthält wenig trüben Urin. Schleimhaut mäßig injiziert. Leichte Balkenblase.

Genitalien: Prostata nicht vergrößert, mäßig injiziert. Samenbläschen ohne pathologischen Befund. Hoden von entsprechender Größe. Samenkanälchen abhebbar.

Aorta abdominalis: Intima zart, zeigt keine Verdickungen. Vena cava: blutig imbibiert.

Brusthöhle.

Thorax gut gewölbt; epigastrischer Winkel nahezu ein rechter. Intercost. Räume normal weit, Processus xiphoideus leicht eingezogen.

Brustmuskulatur gut entwickelt.

Nach Abnahme des Sternums zeigt sich die linke Lunge wenig retrahiert, die rechte Lunge fast über die Mittellinie reichend. Die medialen Partien stark gebläht, der Rand abgestumpft; Herzbeutel liegt in Handtellergröße vor; die Pleurahöhle ist beiderseits leer.

Die linke Lunge ist vorne leicht löslich, mit dem Zwerchfell sowie überhaupt in ihren unteren Partien etwas stärker verwachsen.

Die rechte Lunge ist außer an ihren hinteren oberen Partien, wo sie leichte strangförmige Verwachsungen zeigt, völlig frei.

Im Herzbeutel mehrere Eßlöffel klarer, seröser Flüssigkeit.

Bei der Auslösung der Brustorgane entleert sich aus dem rechten Vorhofe und aus der Aorta teils flüssiges Blut teils Kruorgerinnsel. In den Halsvenen befindet sich ebenfalls reichlich Blut und Gerinnsel.

Lungen: Sehr voluminös und großenteils emphysematös. Ihre medialen Partien besonders fühlen sich luftkissenartig an.

Linke Lunge: Der Oberlappen ohne Pleuraverdickungen. Pleura glatt spiegelnd.

Auf dem Durchschnitt Lungengewebe von grauroter Farbe, mäßig blutreich. Auf Druck entleert sich viel reichlich blutigschaumige Flüssigkeit.

Der linke Unterlappen fühlt sich etwas fester an,

aber überall lufthaltig. Auf dem Durchschnitt sehr blutreich. Auf Druck entleert sich sehr viel blutig-schaumige Flüssigkeit.

Rechte Lunge: Oberlappen und Unterlappen zeigen auf dem Durchschnitt im wesentlichen den gleichen Befund wie links.

Mittellappen stark ödematös und hyperämisch.

Die Pleura der ganzen rechten Lunge zeigt außer spärlichen bindegewebigen Adhäsionen eine glatte und spiegelnde Oberfläche.

Herz: Herzbeutelinnenfläche glatt und spiegelnd. An einer kleinen, vielleicht haselnußkerngroßen Stelle an der Rückfläche des rechten Ventrikels ist das Epikard mit dem Perikard verklebt.

Herz von entsprechender Größe. Epikardiales Fettgewebe gut entwickelt. Das Epikard ist leicht milchig getrübt; Venen deutlich gefüllt.

Linker Ventrikel gut kontrahiert.

Auf dem Durchschnitt Muskulatur rotbraun.

Sämtliche Ostien und Klappenapparate intakt, normal weit. Foramen ovale geschlossen.

Aorta: Intima zart, ohne Befund, ebenso die Koronararterien. Tonsillen vergrößert, entsprechend geschwollen.

Oesophagus: Schleimhaut besonders im unteren Abschnitt mißfarben.

Kehlkopf: Von normalem Befund.

In der Trachea reichlich schaumig seröse Flüssigkeit, ebenfalls in den größeren Bronchien.

Bifurkations- und Hilusdrüsen klein, auf dem Durchschnitt rotbraun.

Schilddrüse sehr klein; auf dem Durchschnitt kolloid entartet.

Leichendiagnose.

Älterer perilienaler Bluterguß (traumatisch?) mit vollständiger Abkapselung durch schwartig schwieliges Narbengewebe. — Sekundäre Abknickung der Flexura coli sinistra und Stenosierung. — Enorme Dehnung des Colon transversum, ascendens und Coecums mit ausgedehnten gangränösen Dehnungsgeschwüren ganz besonders im Coecum; multiple, frisch verklebte Perforationsöffnungen. — Enorme Koprostase; diffuse serofibrinöse Peritonitis mit paralytischem Ileus des Dünndarms. — Trübe Schwellung der Nieren. — Mäßige Fettleber mit perihepatitischen Verwachsungen. — Septische Milz. — Pleuritische Residuen. Lungenemphysem und Ödem mit Hypostase der Unterlappen. — Leichtes Hydroperikard. Perikarditische Residuen. Hypoplasie der Schilddrüse. — Zwerchfellhochstand infolge von hochgradigem Meteorismus.

Es sind zwei Dinge, welche in dem vorliegenden Falle ein großes Interesse verdienen: Der Bluterguß in der Umgebung der Milz und zwar ganz besonders in bezug auf die Quelle der Blutung; ferner der daran sich anschließende Obturationsileus infolge von entzündlichen Adhäsionen.

Was die Entstehung des perilienalen Hämatoms anlangt, so läßt uns da wohl die Anamnese einen Schluß ziehen.

Patient glitt — wie schon oben erwähnt — im Sommer 1906 im Gebirge aus, fiel aber nicht, sondern suchte einen drohenden Fall wohl dadurch auszugleichen, daß er eine plötzliche Streckbewegung ausführte und gleichzeitig den Oberkörper unwillkürlich — zur Ausgleichung des Gleichgewichts — nach rück-

wärts beugte, eine Bewegung, die wohl jeder kennt, wenn er einmal auf einer schiefen Ebene das Gleichgewicht verloren hat. Wir haben es hier also nicht mit einer direkten (d. h. den Leib selbst treffenden) Gewalteinwirkung zu tun, wie bei einem wirklichen Fall auf diese Gegend, oder einem Stoß, sondern es ist eine indirekte Gewalt, die hier entfernt vom Leibe ihren Angriffspunkt hat, sich aber doch bis in die Milzgegend fortsetzte.

Nun wird freilich bei einer noch so heftigen und plötzlichen Muskelaktion, wie sie durch die Erhaltung des Gleichgewichtes beim Ausgleiten ausgelöst wird, die Milz unter normalen anatomischen Verhältnissen überhaupt keine erhebliche Zerrung oder Quetschung erfahren.

Allein die sonst ausgiebig bewegliche Milz war im vorliegenden Falle durch mehr- oder minderstarke Verwachsungen, welche sich offenbar an die im Frühjahr 1906 überstandene Pleuritis angeschlossen hatten, in gewissem Grade fixiert, so daß also jene indirekte Gewalteinwirkung eine direkte Zugwirkung auf das Organ ausüben mußte.

Diese Verwachsungen führen uns aber gleich noch auf einen anderen Punkt. Beim Durchlesen des Sektionsprotokolls wird man sich gleich fragen: „Warum erfolgte die Blutung nicht in die freie Bauchhöhle, wie es sonst doch bei Milzblutungen gewöhnlich der Fall ist?“

Es kommt ja vor, daß wohl im Verlaufe einer allmählich vorsichgehenden Blutung Verwachsungen und Verklebungen sich bilden, die einen vollkommen abgeschlossenen Blutherd darstellen können, wie ein von Trapp veröffentlichter Fall beweist; Trapp schreibt:

„Die Zerreißung der Milz, die sich bei der Sektion als sehr ausgedehnt darstellte, hat ungewöhnlich geringe Erscheinungen zu Wege gebracht.

Während sonst bei irgend bedeutenderen Verletzungen des Organs — vorausgesetzt, daß es gesund ist — eine sehr profuse Blutung in die Bauchhöhle erfolgt, so schwer, daß sie die Indikation zum operativen Eingriff abgibt, hat hier offenbar eine nur mäßige Blutung stattgefunden, so daß der Bluterguß Zeit hatte, sich durch peritoneale Verklebungen abzukapseln, wie ja von der Bauchhöhle aus die Milz durch die festen Verwachsungen mit dem Kolon und anliegenden Teilen nicht zu erreichen war.

Infolge der ungewöhnlichen Erscheinungen war die Diagnose der Milzruptur unmöglich, die ja nur gestellt werden kann aus den Zeichen des Blutergusses in die Bauchhöhle nach Verletzung der Milzgegend durch stumpfe Gewalt."

Jedoch dürfen wir das in dem vorliegenden Falle, wie auch die Anamnese und die Autopsie es bestätigen, ausschließen.

Für gewöhnlich geht zwar die Blutung in die Bauchhöhle.

Hier haben jedoch vorher Verwachsungen bestanden, die für die Blutung einen vollkommen abgekapselten präformierten Hohlraum bildeten.

Wenn wir nun endlich auf „die Quelle der Blutung" übergehen, so sind es verschiedene Momente, die hier in Betracht kommen können.

Man mußte bei der Sektion, da weder die Kapsel der Milz noch das Parenchym äußerlich, wie auf dem Durchschnitt absolut irgendwelche Veränderung zeigten.

daran denken, daß die Zerreißung ein größeres, wohl meist pathologisch verändertes Gefäß betraf.

Traube und Cohnheim berichten über einen sehr interessanten Fall, in dem die Milz 6 Zoll in der Länge, 5 in der Breite und 2 in der Dicke war und eigentlich nur ein Konglomerat varicös erweiterter Venen darstellte, die sich bis in ein der Milzarterie am Hilus aufsitzendes etwa erbsengroßes Aneurysma zurückverfolgen ließen.

Der Tod erfolgte plötzlich nach dem Essen mit einem Angstschrei durch Platzen der Varicen in der Milz und durch die eintretende konsekutive intraperitoneale Hämorrhagie.

Atkinson berichtet über eine spontan in 20 Stunden tödlich verlaufene Zerreißung des Ligamentum gastrolienale

Milings Patient erlitt nach übermäßiger Anstrengung eine letale Ruptur der Vena lienalis.

Endlich können auch durch Platzen eines Aneurysmas der Arteria lienalis und dadurch erfolgende Blutungen in den Peritonealraum die klinischen Erscheinungen der Milzruptur erzeugt werden. Dieses Ereignis ist z. B. von Venei beobachtet worden.

Weigert sah ein in die Vene durchgebrochenes Aneurysma der Milzarterie.

Relativ häufig wurden beträchtliche Blutungen aus der Arteria lienalis in den Magen und in das Colon transversum beobachtet.

Aber in unserem Falle ließen weder die Arteria lienalis, welche in ihrem ganzen Verlaufe bis zu ihrer Ausmündungsstelle aus der Arteria coeliaca frei präpariert wurde, noch die venösen Gefäße auf irgendeine Verletzung ihrer Wandung schließen. Auch der mikroskopische Befund ergab wie auch sonst die Wände

der großen Körpergefäße nicht die geringsten pathologischen Veränderungen wie Arteriosklerose etc., welche eine gewisse Prädisposition zur Berstung der Gefäßwand gegeben hätten.

Auch das fast völlige Ausbleiben von Symptomen einer stärkeren inneren Blutung, wie sie doch bei einer Zerreißung der größeren Milzgefäße hätte auftreten müssen — mit einem Wort, die Erscheinungen der akuten Anämie blieben aus.

Es zeigen sich bei einem solchen Falle, wie Litten berichtet, die Folgen des plötzlichen, starken Blutverlustes im Allgemeinbefinden: der Kranke wird bleich, Schwindel tritt ein; es folgt eine Ohnmacht, oft sieht man Erbrechen und Krämpfe auftreten. Die Haut wird kalt, der Puls klein und frequent — es tritt Bewußtlosigkeit ein.

Von all dem war in unserem Falle, wie wir aus der Anamnese ersehen, nicht die Rede.

Zunächst käme jetzt noch differentialdiagnostisch in Frage — ein subkapsuläres Hämatom.

Wenn auch für gewöhnlich Kapsel und Parenchym zugleich zerreißen, so sind doch auch Fälle mitgeteilt, die eine Besonderheit darboten. Bei ihnen war die Milzkapsel unversehrt — der Riß lag im Parenchym. Das abfließende Blut hatte sich unter der Kapsel angesammelt und diese zum Teil abgehoben. Die so sich bildenden Blutergüsse und besonders die größeren können erst sekundär zu einer Zerreißung der Kapsel und damit zur Blutung in die freie Bauchhöhle führen.

Baraillier z. B. beschreibt einen Fall von subkapsulärer traumatischer Hämorrhagie bei einem seit Jahren an Malaria leidenden Patienten: „Unter der

verdickten Kapsel der sehr großen Milz befand sich eine faustgroße mit Blut angefüllte Höhle".

Rokitansky will einen ähnlichen Fall beobachtet haben.

Kolb berichtet ebenfalls über einen Fall von subkapsulärem Hämatom, das immer größer wurde, bis schließlich am 4. Tage die Kapsel einriß, so daß also die intraabdominelle Blutung nicht mit dem Trauma zusammenfiel.

Cohn berichtet ebenfalls über einen ähnlichen Fall.

Wenn auch allmählich sich vermehrende zunächst mäßig geringe Blutungen — wie dies bei an Malaria oder Leukämie erkrankten Milzen gefunden wurde — Zeit haben, sich durch peritoneale Verklebungen abzukapseln — wie dies Trapp auch in seinem Fall (s. o.) beschreibt, so war der Gedanke an ein subkapsuläres Hämatom doch nicht ohne weiteres von der Hand zu weisen. Es wurden deshalb zwei größere Stücke von Milzgewebe von der dem Blutkoagulum anliegenden Fläche entnommen, in Formalin-Müller fixiert und dann verschiedene Färbungen der Schnitte gemacht. Die elastische Faserfärbung nach Weigert ergab nun deutlich an der Grenze der Milz und des Koagulums Kapselgewebe mit seinen elastischen Fasern, das von Muskelzügen durchsetzt war. Wenn auch das einschichtige Epithel infolge der Drucknekrose durch das Koagulum nicht eben nachzuweisen war, so konnte man doch deutlich das Kapselgewebe erkennen.

Wenn wir auch damit die Möglichkeit eines in letzter Zeit etwa noch vorhanden gewesenen subkapsulären Hämatoms ausgeschlossen haben, so war doch noch daran zu denken, daß vielleicht früher ein solches bestanden hatte, und sekundär die Kapsel eingerissen

sein kann. Jedoch hätte diese spätere Zerreißung gewisse Symptome einer akuten Anämie geben sowie eine Aushebung der Kapsel in größerer Ausdehnung hervorbringen müssen.

Auch wird jedermann bald von diesem Gedanken abkommen deshalb, da wir ganz sicher jene Verwachsungen als vorherbestehend annehmen müssen und ein abgekapselter Bluterguß unter solchen Verhältnissen sehr begreiflich erscheinen wird.

Wenn daher im vorliegenden Falle die Blutung überhaupt aus der Milz erfolgt war, so konnte es sich nur um eine Verletzung des Organs bei gleichzeitiger Zerreißung der Kapsel handeln. Auch mußte der Riß nur von geringer Ausdehnung sein, da sowohl die klinischen Symptome einer größeren Ruptur ganz fehlten, als auch der pathologisch-anatomische Befund dafür keinen Anhaltspunkt bot.

Was die Verletzungen der Milz im allgemeinen anlangt, so zeigen dieselben in bezug auf Länge, Tiefe und Lokalisation die verschiedenartigsten Bilder.

Trendelenburg stellte die Milzrupturen auf eine Stufe mit der Zerreißung der Arteria meningea media, insofern als bei beiden Ereignissen das Schicksal des Verletzten fast lediglich zunächst davon abhängt, ob die Diagnose zur rechten Zeit richtig gestellt und die Blutung noch rechtzeitig zum Stehen gebracht wird. — Eine große Milzruptur anzunehmen, erscheint uns, wie bereits erwähnt, daher wohl schon aus der Anamnese als ausgeschlossen, denn Patient zeigte außer dem geringen Schmerze in der linken Seite keine Symptome, die nur irgendwie einen Verdacht darauf hegen ließen.

Die Folgen eines stärkeren Blutverlustes: die Zeichen stärkster Anaemie; wie Ohnmacht, Schwindel, Erbrechen,

Bewußtlosigkeit fehlten vollständig. Auch zeigte das Organ bei der Obduktion keine Residuen eines etwa bestehenden größeren Risses in der Milz. Jedoch kommt dieser letzte Punkt weniger in Frage, da nach Klebs die Narbenbildung im allgemeinen eine sehr geringe ist, fast nicht zu sehen, so daß z. B. „Schußkanäle fast gar nicht ausgefüllt werden".

Wir können daher mit großer Wahrscheinlichkeit als Quelle der Blutung eine geringere Verletzung der Kapsel und des Parenchyms annehmen, das (nach Stöhr) besonders an seiner Rinde von zahlreichen Venensinus ausgefüllt wird, aus denen auch allmählich sich ein größerer immer weiter nachsickernder Blutherd entwickeln kann.

Es läßt sich aber auch die Möglichkeit nicht ausschließen, daß der Bluterguß überhaupt nicht aus der Milz stammte, sondern daß jene in Organisation begriffenen strangartigen Adhäsionen der Milz mit dem parietalen Peritoneum durch den kräftigen Zug bei der Streckung des Oberkörpers zerrissen und bei ihrer mehr oder minder reichen Gefäßversorgung — wie auch das mikroskopische Präparat mehrerer Teile eine solche ergab — eine stärkere Blutung veranlaßten.

Ich verweise hier auf die von Virchow und Dolbeau beschriebene Pelveoperitonitis haemorrhagica einen der Pachymeningitis haemorrhagica ganz analogen Fall.

Auch Schröder beschreibt als Ursache für die Hämatocele eine Blutung aus den reichlich vaskularisierten Pseudomembranen im Douglas nach einer Pelveoperitonitis.

Wir wissen zwar nicht, wie lange jene Adhäsionen

schon bestanden, wie weit sich nicht jene Gefäße zurückgebildet haben.

Möglicherweise ist auch an eine Kombination der beiden letzten Momente zu denken.

Es könnte eine solche mit der Milzkapsel in fester Verbindung stehende Adhäsion durch übermäßige Dehnung einen solchen Zug ausüben, daß schließlich das Milzgewebe an dieser Stelle, wenn auch nur in geringster Ausdehnung, mit eingerissen wird. Der so gesetzte Defekt kann nun durch folgende Narbenbildung und neue Adhäsionen, welche mit der alten Adhäsion verschmelzen, für das Auge verborgen bleiben.

Von großem Interesse ist in unserem Falle endlich noch der wohl nicht allzuhäufig vorkommende Fall von Ileus, der sich im Anschluß daran entwickelt hat.

Schon Braun berichtet in seiner Arbeit über den vollkommenen und unvollkommenen Darmverschluß des Kolons, daß es gerade an der Flexura lienalis häufiger zu Kotstauungen oder auch zum vollkommenen Verschluß kommt.

Auch die Anatomen Merkel, Mauchaise, Mouchet, Roith geben übereinstimmend an, daß die Flexura lienalis straff an ihrer Umgebung festsitzt und ihr Scheitel durch das Ligamentum phrenicocolicum so gut fixiert ist, daß man diese Stelle als den festesten Punkt des ganzen Kolons bezeichnen kann — auch entwicklungsgeschichtlich ist hier die erste Befestigung, so daß also hier gewissermaßen gegenüber der Flexura coli dextra, welche nur lose an dem unteren Nierenpol angeheftet, eine gewisse Prädisposition für Abknickung gegeben ist.

So bietet nun auch unser Fall, wenn auch ähnliche schon bekannt sind, in gewisser Beziehung etwas Neues.

Wir haben in dem vorliegenden Darmverschluß einen Obturationsileus durch entzündliche Adhäsionen. Und zwar verstehen wir unter Obturationsileus einen solchen, der durch einfachen Verschluß des Darmlumens hervorgerufen wird, ohne jedoch, wie beim Strangulationsileus mit einer Schädigung der Darmwand, mit Abklemmung der Blutzufuhr sich zu komplizieren.

Was das Zustandekommen des Obturationsileus anlangt, so kommen außer anderen Momenten wie Verstopfung des Lumens durch Stenose oder durch Geschwülste wie Cysten, Karzinome in der Darmwand selbst auch Kompression von seiten der Umgebung — in unserem Falle die Obturation durch Adhäsionen und Stränge — in Betracht.

Durch Knickung, Zerrung und Drehung, event. auch durch Schnürung können Adhäsionen einen Darmverschluß veranlassen.

Dieser Obturationsileus, bedingt durch Adhäsionen und Stränge, kann nun an den verschiedensten Teilen des Darms mit den mannigfachsten Wirkungen auftreten.

Unser Interesse beansprucht nur jener an der Flexura lienalis auftretender Darmverschluß, der sich, wie bereits oben gesagt, durch seine Häufigkeit auszeichnet.

A. von Bergmann fand bei einem 63jährigen Manne, der seit Jahren an schwerem Stuhlgang litt und eine druckempfindliche Stelle links unter dem Rippenbogen hatte, bei der am 9. April 1898 vorgenommenen Laparatomie eine so hoch hinaufgezogene und festfixierte Flexura lienalis, daß er genötigt war, die Enteroanastomose zu machen. Bei der Sektion

fand sich ein perforiertes Ulcus ventriculi und die Flexura lienalis durch starke Adhäsionen an der Milzkapsel und nach hinten fixiert.

Wenn hier auch die Ätiologie eine ganz andere ist, so führt uns doch dieser Fall — was den Ileus an sich anlangt — sofort auf den unsrigen.

Auch Tixier beobachtete einen ähnlichen Fall, bei dem sich Bindegewebsstränge an der Flexura lienalis fanden, und besonders den Dickdarm hier verengerten: „Bei der Operation ward dieser durch die Autopsie aufgeklärte Status nicht gefunden.“

Wie uns bereits die Anamnese sowie der Befund der chirurgischen Klinik lehrte, mußte man die Diagnose: „Ileus“ stellen.

Der Obduktionsbefund zeigt nun deutlich die Ursache des Ileus an der Flexura coli sinistra, welche infolge der früheren Adhäsionen und späteren narbigen Schrumpfung immer mehr nach oben gezogen wurde, bis zur völligen Abknickung und zum totalen Verschlusse.

Während nun anfangs eine gewissermaßen kompensatorische Hypertrophie der Muskulatur hinter der Stenose eintrat, wie sie bei allen chronischen Formen von Ileus sich bildet, erfolgt allmählich eine Insuffizienz. Es tritt eine Stauung des Darminhaltes und Dilatation ein. Die alsbald bei der abnormen Zersetzung sich bildenden Gase tragen mitunter zur Erweiterung des Darms wesentlich bei. Die Dilatation wird in hohem Maße unterstützt, wenn der Muskeltonus herabgesetzt ist und nun die atonische Wand der Gasspannung nachgibt.

Folgen dieser oben erwähnten Dilatation sind nach Kocher: Dekubitalgeschwüre, Dehnungsgeschwüre

oder die sog. Diphtheria stercoralis, welche besonders häufig im Kolon zur chronischen Peritonitis mit Verwachsungen führt, nicht selten aber auch akute Peritonitis und Perforationen veranlaßt.

Die Ursache der in solchen Fällen hauptsächlich nur aufs Coecum beschränkter Geschwüre ist, wie bekannt, zunächst eine Dehnung der Gefäße, wodurch gleichzeitig das Lumen verengert und die Zirkulation behindert wird; die so gedehnte und hiermit meist geschädigte Gefäßwand führt direkt zur Thromben- und Infarktbildung.

Außerdem kommt noch der direkte Druck der Kotmassen in Betracht, welcher in der lädierten Darmwand den vorhandenen Bakterien zur Bildung von Dekubitalgeschwüren einen günstigen Boden abgibt.

Auch in unserem Falle haben wir wieder die exzessive Dehnung des Coecums, welches, wie fast immer, am stärksten gebläht ist, was auch Kreuter in seiner Arbeit „Über die Gefährdung des Coecums durch Blähung beim Dünndarmverschluß“ ausführt.

Von den zahlreichen in der Literatur veröffentlichten Fällen von traumatischer Milzruptur bietet der vorliegende — sowohl was das klinische Bild und der ganze Verlauf als auch der pathologische Befund anlangt — manches Neue und hat nur mit dem von Chavier 1902 beschriebenen Fall „Kyste hématique de la rate“ (Le bulletin medical 1901. 16. I. p. 24) einige Ähnlichkeit.

Zum Schlusse ist es mir eine angenehme Pflicht, Herrn Professor Dr. Hauser für die gütige Überlassung des Themas zu dieser Arbeit meinen verbindlichsten Dank auszusprechen.

Lebenslauf.

Am 21. Juni 1884 wurde ich als Sohn des Kaufmanns Karl Richter in Fürth geboren. Nachdem meine Eltern im Jahre 1885 nach Nürnberg übergesiedelt waren, kam ich im Jahre 1890 auf die Elementarschule des kgl. alten Gymnasiums zu Nürnberg, von 1890—1895 besuchte ich das neue Gymnasium daselbst und von 1895 an das alte Gymnasium ebendort, welches ich im Jahre 1903 absolvierte. Im Herbste 1903 begann ich mein medizinisches Studium in Erlangen und diente zunächst vom 1. Oktober 1903 bis 1. April 1904 das 1. Halbjahr mit der Waffe ab. 1904—1905 studierte ich in München, nach dieser Zeit war ich wieder in Erlangen und bestand nach abgelegter ärztlicher Vorprüfung (März 1906) das medizinische Staatsexamen in Erlangen am 28. November 1908.

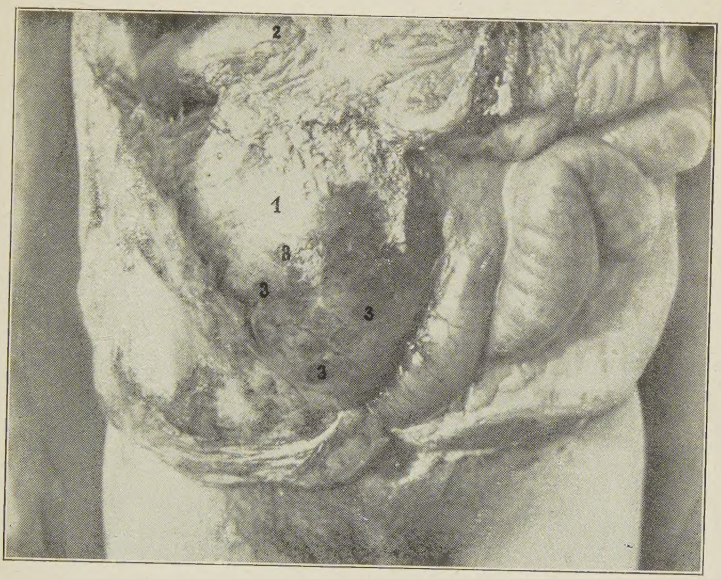

1. Coecum.
2. Colon transversum.
3. Perforierte Dehnungsgeschwüre.